ISSN 1607-0771(Print); ISSN 2408-9494 (Online)
https://doi.org/10.24835/1607-0771-455

Классификация изменений ультразвуковых признаков поверхностно расположенных лимфатических узлов

Е.П. Фисенко[1*], Г.Ф. Аллахвердиева[2], М.Н. Буланов[3, 4], Е.А. Бусько[5, 6], Н.Н. Ветшева[7], О.В. Возгомент[7, 8], В.Е. Гажонова[9, 10], Т.Ю. Данзанова[11, 12], Н.В. Заболотская[7], А.Н. Катрич[13, 14], Е.В. Костромина[5, 15, 16], П.И. Лепэдату[11], А.Г. Надточий[8], Е.А. Панкова[17], А.Н. Рябиков[18, 19], А.Н. Сенча[20, 12], Г.Т. Синюкова[11], Ю.П. Сыч[21], Ф.Т. Хамзина[22, 23, 24]

[1] ФГБНУ “Российский научный центр хирургии имени академика Б.В. Петровского”; 119991 Москва, ГСП-1, Абрикосовский пер., д. 2, Российская Федерация

[2] Клинический онкологический госпиталь “Лапино-2” группы компаний “Мать и дитя”; Московская область, Одинцовский р-н, д. Лапино, 1-е Успенское шоссе, д. 111, Российская Федерация

[3] ГБУЗ Владимирской области “Областная клиническая больница”; 600023 Владимир, Судогодское шоссе, д. 41, Российская Федерация

[4] ФГБОУ ВПО “Новгородский государственный университет имени Ярослава Мудрого”; 173003 Великий Новгород, ул. Большая Санкт-Петербургская, д. 41, Российская Федерация

[5] ФГБУ “Национальный медицинский исследовательский центр онкологии им. Н.Н. Петрова” Минздрава России; 197758 Санкт-Петербург, пос. Песочный, ул. Ленинградская, д. 68, Российская Федерация

[6] ФГБОУ ВО “Санкт-Петербургский государственный университет”; 199034 Санкт-Петербург, Университетская набережная, д. 7/9, Российская Федерация

[7] ФГАОУ ДПО “Российская медицинская академия непрерывного профессионального образования” Минздрава России; 125993 Москва, ул. Баррикадная, д. 2/1, стр. 1, Российская Федерация

[8] ФГБУ НМИЦ “Центральный научно-исследовательский институт стоматологии и челюстно-лицевой хирургии” Минздрава России; 119021 Москва, ул. Тимура Фрунзе, д. 16, Российская Федерация

[9] ФГБУ ДПО “Центральная государственная медицинская академия” Управления делами Президента Российской Федерации; 121359 Москва, ул. Маршала Тимошенко, д. 19, стр. 1А, Российская Федерация

[10] ФГБУ “Объединенная больница с поликлиникой” Управления делами Президента Российской Федерации; 121359 Москва, ул. Маршала Тимошенко, д.15, Российская Федерация

[11] ФГБУ “Национальный медицинский исследовательский центр онкологии им. Н.Н. Блохина” Минздрава России; 115478 Москва, Каширское шоссе, д. 23, Российская Федерация

[12] ФДПО ФГАОУ ВО РНИМУ им. Н.И. Пирогова Минздрава России (Пироговский Университет); 117997 Москва, ул. Островитянова, д. 1, Российская Федерация

[13] ГБУЗ “Научно-исследовательский институт – Краевая клиническая больница №1 им. проф. С.В. Очаповского” Минздрава Краснодарского края; 350086 Краснодар, ул. 1 Мая, д. 167, Российская Федерация

[14] ФГБОУ ВО “Кубанский государственный медицинский университет” Минздрава России; 350063 Краснодар, ул. им. М. Седина, д. 4, Российская Федерация

[15] ФГБОУ ВО Санкт-Петербургский государственный педиатрический медицинский университет Минздрава России; 197022 Санкт-Петербург, ул. Литовская, 2Е, Российская Федерация

[16] ФГБУ “Российский научный центр радиологии и хирургических технологий имени академика А.М. Гранова” Минздрава России; 197758 Санк-Петербург, пос. Песочный, ул. Ленинградская, д. 70, Российская Федерация

[17] БУЗ Воронежской области “Воронежский областной научно-клинический онкологический центр”; 394036 Воронеж, ул. Вайцеховского, д. 4, Российская Федерация

[18] ФИЦ “Институт цитологии и генетики Сибирского отделения РАН”; 630090 Новосибирск, просп. Академика Лаврентьева, д. 10, Российская Федерация

[19] ФГБОУ ВО “Новосибирский государственный медицинский университет” Минздрава России; 630091 Новосибирск, Красный проспект, д. 52, Российская Федерация

[20] ФГБУ “Национальный медицинский исследовательский центр акушерства, гинекологии и перинатологии имени академика В.И. Кулакова” Минздрава России; 117997 Москва, ул. Академика Опарина, д. 4, Российская Федерация

[21] ФГАОУ ВО Первый Московский государственный медицинский университет имени И.М. Сеченова Минздрава России (Сеченовский Университет); 119991 Москва, ул. Трубецкая, д. 8, стр. 2, Российская Федерация

[22] Казанская государственная медицинская академия – филиал ФГАОУ ДПО “Российская медицинская академия непрерывного профессионального образования” Минздрава России; 420012 Казань, ул. Бутлерова, д. 36, Российская Федерация

[23] Медико-санитарная часть Казанского федерального университета; 420061 Казань, ул. Николая Ершова, 2, Российская Федерация

[24] Институт фундаментальной медицины и биологии Казанского (Приволжского) федерального университета; 420008 Казань, ул. Кремлевская, 18, Российская Федерация

Фисенко Елена Полиектовна – доктор мед. наук, главный научный сотрудник лаборатории ультразвуковой диагностики отдела клинической физиологии, инструментальной и лучевой диагностики ФГБНУ “Российский научный центр хирургии имени академика Б.В. Петровского”, Москва. https://orcid.org/0000-0003-4503-950X. Scopus Author ID 6507536162

Аллахвердиева Гонча Фаридовна – доктор мед. наук, врач ультразвуковой диагностики Клинического онкологического госпиталя “Лапино-2” Группы компаний “Мать и дитя”, Лапино, Московская обл. https://orcid.org/0000-0001-5910-5892

Буланов Михаил Николаевич – доктор мед. наук, заведующий отделением ультразвуковой диагностики ГБУЗ ВО “Областная клиническая больница”, Владимир; профессор кафедры внутренних болезней Института медицинского образования ФГБОУ ВО “Новгородский государственный университет имени Ярослава Мудрого”, Великий Новгород. https://orcid.org/0000-0001-8295-768X

Бусько Екатерина Александровна – доктор мед. наук, доцент, ведущий научный сотрудник научного отделения диагностической и интервенционной радиологии, врач ультразвуковой диагностики, врач-рентгенолог отделения лучевой диагностики ФГБУ “НМИЦ онкологии им. Н.Н. Петрова” Минздрава России; профессор НК и ОЦ “Лучевая диагностика и ядерная медицина” медицинского факультета ФГБОУ ВО СПбГУ, Санкт-Петербург. https://orcid.org/0000-0002-0940-6491

Ветшева Наталья Николаевна – доктор мед. наук, профессор кафедры ультразвуковой диагностики ФГАОУ ДПО РМАНПО Минздрава России, Москва. http://orcid.org/0000-0002-9017-9432

Возгомент Ольга Викторовна – доктор мед. наук, профессор кафедры лучевой диагностики детского возраста ФГАОУ ДПО РМАНПО Минздрава России; ведущий научный сотрудник отдела лучевой диагностики ФГБУ НМИЦ “Центральный научно-исследовательский институт стоматологии и челюстно-лицевой хирургии” Минздрава России, Москва. https://orcid.org/0000-0002-2421-9918

Гажонова Вероника Евгеньевна – доктор мед. наук, профессор, профессор кафедры рентгенологии и ультразвуковой диагностики ФГБУ ДПО “Центральная государственная медицинская академия” Управления делами Президента Российской Федерации; главный специалист по ультразвуковой диагностике ФГБУ “Объединенная клиническая больница с поликлиникой” Управления делами Президента Российской Федерации, Москва. https://orcid.org/0000-0003-4742-9157

Данзанова Татьяна Юрьевна – доктор мед. наук, врач отделения ультразвуковой диагностики ФГБУ “НМИЦ онкологии имени Н.Н. Блохина” Минздрава России; профессор кафедры ультразвуковой диагностики ИНОПР ФГАОУ ВО РНИМУ им. Н.И. Пирогова Минздрава России (Пироговский Университет), Москва. https://orcid.org/0000-0002-6171-6796

Заболотская Наталия Владленовна – доктор мед. наук, профессор кафедры ультразвуковой диагностики ФГАОУ ДПО РМАНПО Минздрава России, Москва. https://orcid.org/0000-0003-3109-2772

Катрич Алексей Николаевич – доктор мед. наук, заведующий отделением ультразвуковой диагностики ГБУЗ “Научно-исследовательский институт – Краевая клиническая больница №1 им. проф. С.В. Очаповского” Минздрава Краснодарского края; доцент кафедры хирургии № 1 ФГБОУ ВО “Кубанский государственный медицинский университет” Минздрава России, Краснодар. https://orcid.org/0000-0003-1508-203X

Костромина Екатерина Викторовна – канд. мед. наук, старший научный сотрудник научного отделения диагностической и интервенционной радиологии, врач ультразвуковой диагностики, врач-рентгенолог отделения лучевой диагностики ФГБУ “НМИЦ онкологии им. Н.Н. Петрова” Минздрава России; доцент кафедры лучевой диагностики и биомедицинской визуализации ФГБОУ ВО СПбГПМУ Минздрава России; доцент кафедры радиологии, хирургии, онкологии ФГБУ “РНЦРХТ им. акад. А.М. Гранова” Минздрава России, Санкт-Петербург. https://orcid.org/0000-0002-4245-687X

Лепэдату Павел Иванович – канд. мед. наук, врач отделения ультразвуковой диагностики, доцент кафедры последипломного образования врачей Департамента профессионального образования ФГБУ "НМИЦ онкологии имени Н.Н. Блохина" Минздрава России, Москва. https://orcid.org/0000-0001-7846-1788. Scopus Author ID P6507607271

Надточий Андрей Геннадьевич – доктор мед. наук, профессор, заведующий отделом лучевой диагностики ФГБУ НМИЦ "Центральный научно-исследовательский институт стоматологии и челюстно-лицевой хирургии" Минздрава России, Москва. https://orcid.org/0000-0002-3268-0982

Панкова Екатерина Александровна – врач ультразвуковой диагностики БУЗ Воронежской области "Воронежский областной научно-клинический онкологический центр", Воронеж. https://orcid.org/0009-0008-2552-7593

Рябиков Андрей Николаевич – доктор мед. наук, профессор, главный научный сотрудник лаборатории этиопатогенеза и клиники внутренних заболеваний ФИЦ "Институт цитологии и генетики Сибирского отделения РАН"; профессор кафедры терапии, гематологии и трансфузиологии ФПК ФГБОУ ВО "Новосибирский государственный медицинский университет" Минздрава России, Новосибирск. https://orcid.org/0000-0001-9868-855X

Сенча Александр Николаевич – доктор мед. наук, заведующий отделом визуальной диагностики, профессор кафедры акушерства и гинекологии ДПО ФГБУ "НМИЦ АГП им. акад. В.И. Кулакова" Минздрава России; профессор кафедры ультразвуковой диагностики ФДПО ФГАОУ ВО РНИМУ им. Н.И. Пирогова Минздрава России (пироговский Университет), Москва. https://orcid.org/0000-0002-1188-8872

Синюкова Галина Тимофеевна – доктор мед. наук, профессор, главный научный консультант отделения ультразвуковой диагностики, профессор кафедры последипломного образования врачей Департамента профессионального образования ФГБУ "НМИЦ онкологии им. Н.Н. Блохина" Минздрава России, Москва. https://orcid.org/0000-0002-5697-9268. Scopus Author ID P57189470240.

Сыч Юлия Петровна – канд. мед. наук, доцент кафедры эндокринологии Института клинической медицины им. Н.В. Склифосовского ФГАОУ "Первый МГМУ имени И.М. Сеченова Минздрава России" (Сеченовский Университет), Москва. https://orcid.org/0000-0002-7000-0095

Хамзина Фарида Тимершиевна – канд. мед. наук, доцент кафедры ультразвуковой диагностики Казанской государственной медицинской академии – филиал ФГАОУ ДПО РМАНПО Минздрава России; врач ультразвуковой диагностики отделения ультразвуковой диагностики медико-санитарной части Казанского федерального университета; доцент кафедры профилактической медицины института фундаментальной медицины и биологии Казанского (Приволжского) федерального университета, Казань. https://orcid.org/0000-0002-6053-1466

Контактная информация*: Фисенко Елена Полиектовна – e-mail: e.fissenko@mail.ru

Оценка состояния зон лимфооттока является важной задачей ультразвукового исследования (УЗИ) органов и тканей, вовлеченных в разнообразные патологические процессы. Для изучения с помощью УЗИ более доступны поверхностно расположенные лимфатические узлы (ЛУ). Выявленные многочисленные изменения ЛУ достаточно часто вызывают затруднения при их интерпретации. Предложенная классификация позволяет провести градацию выявленных ультразвуковых критериев изменения поверхностных ЛУ на группы для дальнейшего формирования системы стратификации риска злокачественных поражений ЛУ.

Цель исследования: провести градацию ультразвуковых критериев лимфатических узлов по уровням их отклонения от неизмененных, теряющих доброкачественные признаки, до приобретающих признаки злокачественности и сформировать классификацию изменений поверхностно расположенных лимфатических узлов по данным УЗИ.

Результаты. Классификация включает 6 уровней: нормальные/неизмененные ЛУ; вероятно, доброкачественные изменения ЛУ; сомнительный/неопределенный характер изменений ЛУ; подозрительный характер изменений ЛУ; высокоподозрительный характер изменений ЛУ; морфологически подтвержденный злокачественный характер изменений ЛУ.

Заключение. Представленная российская классификация стратификации риска злокачественности поверхностных ЛУ позволит более качественно оценивать поверхностные лимфатические узлы в ходе выполнения УЗИ, выделяя отдельные типы изменений их ультразвуковой структуры, и проводить отбор подозрительных ЛУ для выполнения биопсии.

Ключевые слова: ультразвуковое исследование; лимфатические узлы; Node-RADS

Конфликт интересов. Авторы заявляют об отсутствии возможных конфликтов интересов.

Финансирование. Исследование проведено без спонсорской поддержки.

Цитирование: Фисенко Е.П., Аллахвердиева Г.Ф., Буланов М.Н., Бусько Е.А., Ветшева Н.Н., Возгомент О.В., Гажонова В.Е., Данзанова Т.Ю., Заболотская Н.В., Катрич А.Н., Костромина Е.В., Лепэдату П.И., Надточий А.Г., Панкова Е.А., Рябиков А.Н., Сенча А.Н., Синюкова Г.Т., Сыч Ю.П., Хамзина Ф.Т. Классификация изменений ультразвуковых признаков поверхностно расположенных лимфатических узлов. *Ультразвуковая и функциональная диагностика.* 2026; 32 (3): 102–120.
https://doi.org/ 10.24835/1607-0771-455

Поступила в редакцию: 25.07.2026. **Принята к печати:** 06.08.2026. **Опубликована online:** 16.09.2026.

Документ утвержден на заседании исполнительного комитета Российской ассоциации специалистов ультразвуковой диагностики в медицине (РАСУДМ)

ВВЕДЕНИЕ

Оценка состояния зон лимфооттока является важным этапом ультразвукового исследования (УЗИ) органов и тканей, вовлеченных в разнообразные патологические процессы. Лимфатические узлы (ЛУ) предназначены для препятствия распространению инфекционных и онкологических процессов. Выступая в качестве биологических фильтров, они очищают проходящую через них лимфу от пораженных органов и тканей. Именно поэтому оценка состояния ЛУ имеет важное клиническое значение, особенно в онкологической практике, так как является критерием стадирования онкопроцесса, необходимым компонентом разработки стратегии лечения пациента, в частности объема оперативного вмешательства. Важны не только первичная оценка, но и динамическое наблюдение в рамках ответа на проводимую консервативную терапию. Роль ультразвуковой (УЗ) диагностики в выявлении изменений ЛУ, особенно поверхностно расположенных, в этом аспекте сложно переоценить, что уже многократно подчеркивалось в Российских клинических рекомендациях по диагностике и лечению лимфопролиферативных и воспалительных заболеваний, злокачественных поражений органов малого таза, ротоглотки, кожи и др. [1–5].

Разработана Стандартизация протокола УЗИ поверхностных ЛУ [6]. Задача современного УЗИ поверхностных ЛУ не сводится только к обнаружению самого ЛУ, но требует проведения его оценки по определенному ряду критериев и при возможности выполнения дифференциальной диагностики изменений, которые привели к тем или иным изменениям его структуры для оценки необходимости проведения биопсии. Сложность заключается в том, что в разных анатомических областях ЛУ даже в норме имеют несколько отличающиеся характеристики, более того, один и тот же критерий в одной зоне может указывать на доброкачественные процессы, а в другой – на злокачественные.

Все поверхностные ЛУ по направлению оттока лимфы можно разделить условно на 3 большие группы [7]:

– ЛУ головы и шеи;

– ЛУ грудной клетки и верхних конечностей;

– ЛУ нижних конечностей и паховых областей.

Для каждой области предполагается своя методика УЗИ зон лимфооттока. При этом размеры и структура ЛУ в норме и при патологических изменениях могут отличаться: нормальный признак в одной группе может представляться подозрительной в другой. Именно разнообразие УЗ-картины ЛУ как в норме, так и при различных патологических процессах достаточно часто вызывает затруднение исследователей при интерпретации полученных изображений. Требуется классификация, позволяющая разделить выявленные УЗ-критерии на группы для их систематизации и дальнейшего формирования системы стратификации риска злокачественных поражений поверхностных ЛУ.

Лучевые диагностические классификации -RADS (Reporting and Archiving Data System), позволяющие провести стратификацию признаков злокачественности узловых образований тех или иных органов, хорошо зарекомендовали себя на практике и активно используются всеми мировыми медицинскими сообществами, в том числе и в России. В основе всех этих классификаций лежат поиск образований, их оценка по определенному набору критериев, соответственно, унификация терминологии; стратификация выявленных признаков недоброкачественности/злокачественности по категориям. Основной же за-

дачей является помощь врачам в отборе изучаемых объектов для выполнения биопсии и отработка алгоритмов дальнейшего ведения пациента при междисциплинарном взаимодействии. В УЗ-диагностике широкое распространение получили классификации по стратификации УЗ-критериев новообразований молочной (BI-RADS), щитовидной (TI-RADS) желез, яичников (O-RADS) и др. [8–10]. В онкологической практике поиск новообразований всегда сопровождается изучением зон регионарного лимфооттока.

Известный вариант классификации Node-RADS по стандартизованной оценке ЛУ на основе результатов компьютерной и магнитно-резонансной томографии [11] не представляется возможным использовать при УЗИ, так как данное исследование имеет свои особенности по формированию направления плоскостей сканирования, по измерению выявленных объектов, по формированию и интерпретации УЗ-структуры и др. В обязательном порядке требуется сопоставление возраста, клинической картины состояния пациента, его анамнеза (в первую очередь онкоанамнеза), сопоставление анамнеза заболевания с УЗ-картиной выявленных ЛУ.

К настоящему времени в мировой практике предложены классификации оценки результатов УЗИ поверхностно расположенных ЛУ по отдельным анатомическим зонам на основе различных УЗ-критериев, характеризующих состояние неизмененных и метастатически пораженных ЛУ [12–16], наиболее полно представленных в опубликованном консенсусном мнении группы Международного анализа опухолей вульвы VITA [17]. Количество предлагаемых категорий в представленных классификациях различное: от 3 до 6.

Настоящая предлагаемая классификация содержит 6 уровней/градаций состояния поверхностных ЛУ:

– нормальные/неизмененные ЛУ;

– вероятно, доброкачественный характер изменений ЛУ;

– сомнительный/неопределенный характер изменений ЛУ;

– подозрительные ЛУ;

– высокоподозрительные ЛУ;

– ЛУ с морфологически подтвержденным злокачественным характером поражения, требующие динамического наблюдения в ходе лечебных мероприятий.

КЛАССИФИКАЦИЯ ИЗМЕНЕНИЙ УЛЬТРАЗВУКОВЫХ ПРИЗНАКОВ ПОВЕРХНОСТНО РАСПОЛОЖЕННЫХ ЛИМФАТИЧЕСКИХ УЗЛОВ

Категория ЛУ1

Нормальные/неизмененные поверхностные ЛУ

Имеют все УЗ-критерии, характерные для неизмененного ЛУ [18, 19] **– ЛУ1** (рис. 1).

1. Количество в одной анатомической зоне/уровне – единичные.

2. Размеры ЛУ в пределах нормальных показателей (в соответствии с его анатомической принадлежностью).

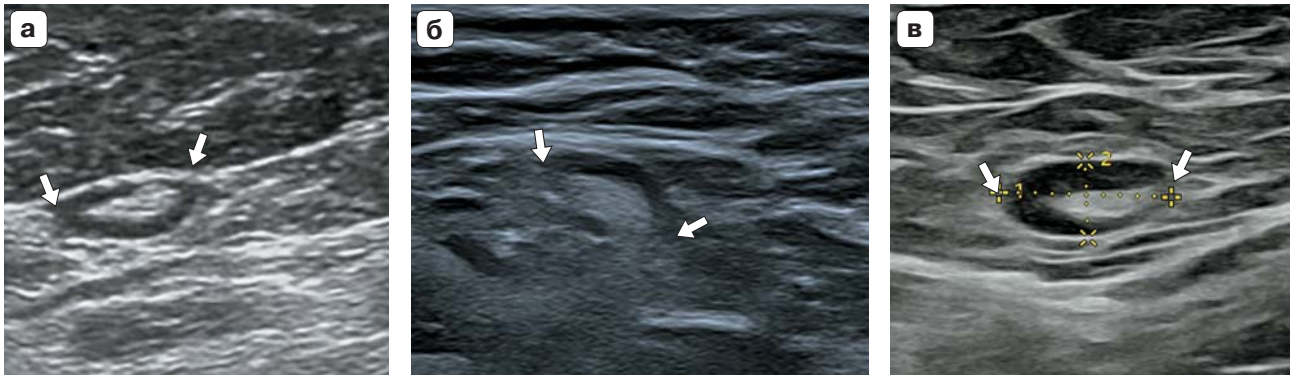

Рис. 1. Нормальная ультразвуковая картина ЛУ (обозначены стрелками) с сохраненной дифференцировкой структур: правильная форма, ровные и четкие контуры. **а** – шейный; **б** – подмышечный; **в** – паховый.

Fig. 1. Normal US appearance of LNs (indicated by arrows) with preserved structural differentiation: regular shape, smooth and well defined margins. **а** – cervical; **б** – axillary; **в** – inguinal.

Голова и шея [20–24]

Информативным следует считать оценку размера, измеренного по короткой оси, который зависит от локализации ЛУ:

– в области головы (лицевые, околоушные, затылочные, др.) ≤0,5 см;

– в области шеи ЛУ принято описывать по уровням (см. рис. 1) [25, 26]:

- ЛУ I, III–VI(VII) уровней – <0,6 см;
- ЛУ II уровня – <0,8 см.

Нормальное соотношение толщины гипоэхогенной периферической зоны к центральной гиперэхогенной составляет 1:2.

Подмышечные области [12, 27, 28]

Информативным следует считать оценку толщины коры ЛУ (измерение проводится с одной стороны, ближней к датчику).

Нормальная толщина коры ≤0,3 см.

Под- и надключичные ЛУ

Их визуализация возможна высокочастотными датчиками.

Они должны иметь полный набор неизмененного ЛУ.

Размер по короткой оси в норме ≤0,5 см [29, 30].

Паховые области [19, 31–33]

Информативными следует считать оценку следующих параметров:

– размер по короткой оси в норме <1,5 см;

– толщина коры в норме ≤0,3 см.

3. Форма: правильная овальная (плоская, овоидная).

4. Соотношение L/S ≥2.

5. Границы четкие.

6. Контуры ровные, слабоволнистые.

7. Дифференцировка составных частей ЛУ сохранена, четко прослеживается.

8. Структура не изменена.

9. Кора равномерной толщины (в соответствие с нормами анатомических областей) и эхогенности.

10. Сосудистый рисунок ЛУ обычный (а-, гиповаскулярный).

11. Тип кровотока – воротный.

Категория ЛУ2

Вероятно, доброкачественные изменения ЛУ (рис. 2–4) у пациентов с жалобами, характерными для острого воспалительного процесса и без онкоанамнеза

Добавляются критерии, отличные от категории 1 – ЛУ2:

- количество – **различное** (в одной анатомической зоне/уровне);
- размеры **различные**;
- форма правильная овальная (плоская, овоидная), **округлая**;
- границы четкие;
- контуры ровные/слабоволнистые/**дольчатые**;
- дифференцировка составных частей ЛУ сохранена или **не определяется в В-режиме**, но в режиме ЦДК/ЭДК сочетается с визуализацией единичного сосуда в воротах – с сохранением воротного (хилусного/хилярного) кровотока;
- кора не утолщена или **утолщена равномерно/неравномерно, ее эхогенность неравномерно понижена**;

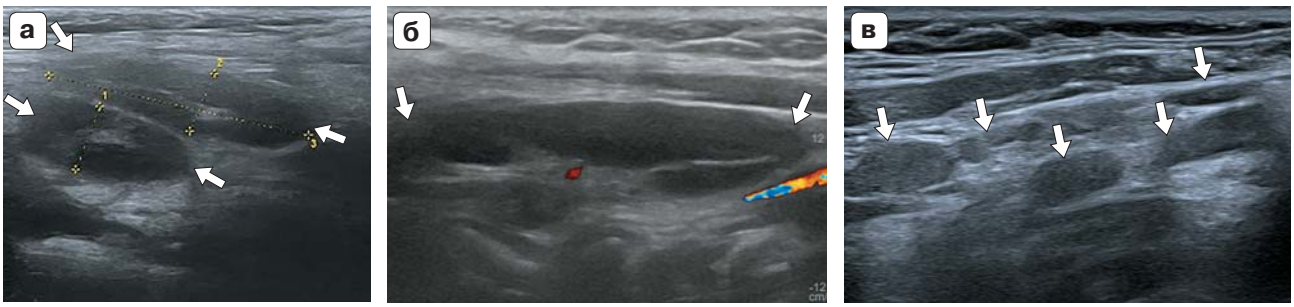

Рис. 2. Реактивные изменения в ЛУ (обозначены стрелками) при вирусной инфекции. **а, б** – ЛУ овальной формы, с увеличением толщины коркового слоя, гиповаскулярные (**в**). Множественные лежащие цепочкой гипоэхогенные ЛУ различной величины и формы (овальные и округлые).

Fig. 2. Reactive LN changes (indicated by arrows) in viral infection. **а, б** — ovoid LNs with increased cortical thickness, hypovascular (**в**). Multiple hypoechoic LNs arranged in a chain, varying in size and shape (ovoid and round).

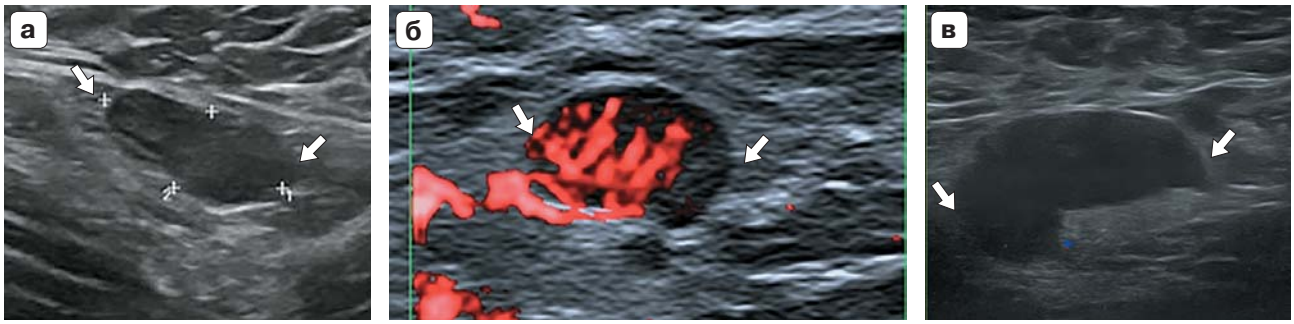

Рис. 3. Реактивные изменения в ЛУ (обозначены стрелками) при бактериальной инфекции. **а** – ЛУ практически весь гипоэхогенный; **б** – ЛУ гиперваскуляризирован (ЭДК). Тип кровотока воротный; **в** – кора равномерно утолщена, эхогенность ее значительно снижена. В режиме ЦДК ЛУ гиповаскулярный. Тип кровотока воротный.

Fig. 3. Reactive changes in LNs (indicated by arrows) in bacterial infection. **а** – LN is almost entirely hypoechoic; **б** – increased vascularization of LN (power Doppler mode). Hilar blood flow pattern; **в** – cortex is uniformly thickened, with markedly hypoechoic. Hypovascularization of LN in Color Doppler. Hilar blood flow pattern.

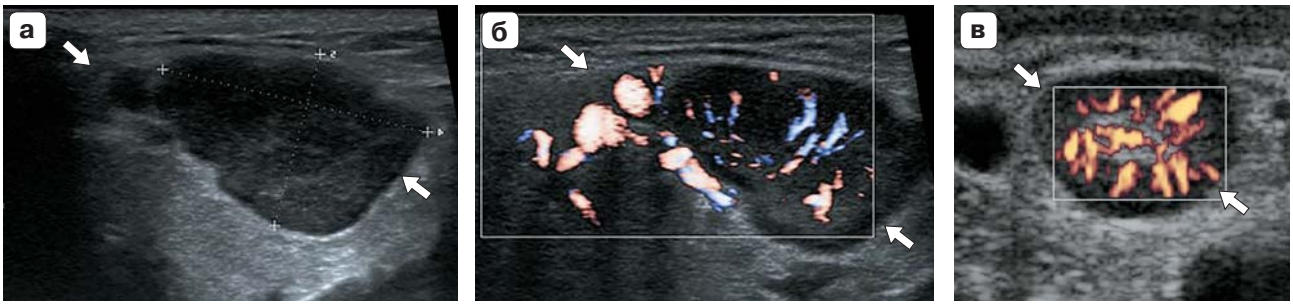

Рис. 4. Острый лимфаденит шейных ЛУ (обозначены стрелками). **а, б** – дифференцировка составных частей ЛУ не определяется. Эхогенность неравномерно понижена; **б** – ЛУ гиперваскуляризирован (режим ЦДК). Тип кровотока воротный; **в** – дифференцировка ЛУ сохранена; неравномерно утолщена кора. ЛУ гиперваскуляризирован (режим ЭДК). Тип кровотока воротный.

Fig. 4. Acute lymphadenitis of cervical LNs (indicated by arrows). **а, б** – absence of structural differentiation of LN. Inhomogeneous hypoechogenecity; **б** – increased vascularization of LN (Color Doppler). Hilar blood flow pattern; **в** – LN structural differentiation is preserved; cortex is irregularly thickened. Increased vascularization of LN (power Doppler). Hilar blood flow pattern.

• структура не изменена или **изменена с гипоэхогенными включениями**;

• васкуляризация ЛУ различная: ЛУ а-, гипо- или **гиперваскулярный**;

• тип кровотока: воротный (хилусный, хилярный).

Ожидается нормализация УЗ-картины ЛУ после прекращения отрицательного воздействия. Короткие сроки динамического наблюдения определяет клиницист. При динамическом наблюдении при нормализации УЗ-картины возможен перевод в ЛУ в уровень 1, при сохранении или отрицательной динамике – перевод в более высокие уровни.

Категория ЛУ3

Сомнительный/неопределенный характер изменений ЛУ (рис. 5–7) у пациентов с онкоанамнезом, имеющих жалобы, характерные для острого воспалительного процесса, или у пациентов без жалоб, характерных для острого воспалительного процесса

Ультразвуковые критерии 2-го уровня с учетом жалоб и анамнеза – ЛУ3.

Короткие сроки динамического наблюдения определяет клиницист. При динамическом наблюдении в случае нормализации УЗ-картины возможен перевод в ЛУ1, при сохранении или отрицательной динамике – перевод в более высокие уровни.

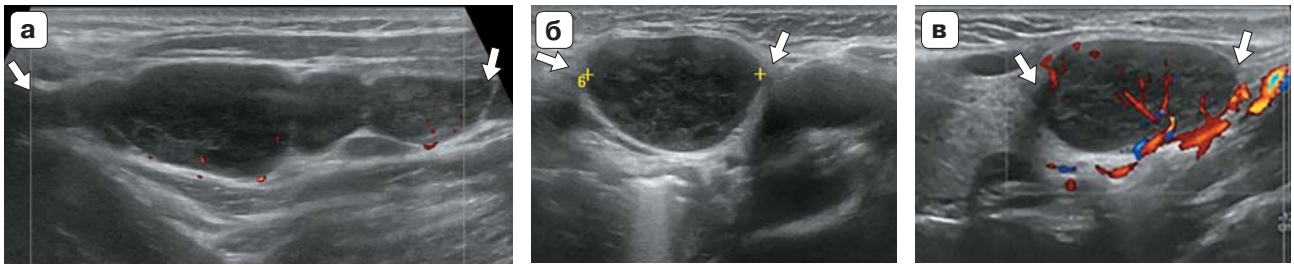

Рис. 5. Реактивные изменения в ЛУ (обозначены стрелками) – гистиоцитоз. **а** – выраженное неравномерное снижение эхогенности ЛУ, дифференцировка нарушена; **б** – ЛУ гиповаскулярный (режим ЦДК). **в** – тип кровотока воротный (режим ЭДК).

Fig. 5. Reactive changes of LNs (indicated by arrows) – histiocytosis. **а** – inhomogeneous marked hypoechogenecity of LN, impaired differentiation; **б** – LN is hypovascular (color Doppler). Hilar blood flow pattern (power Doppler).

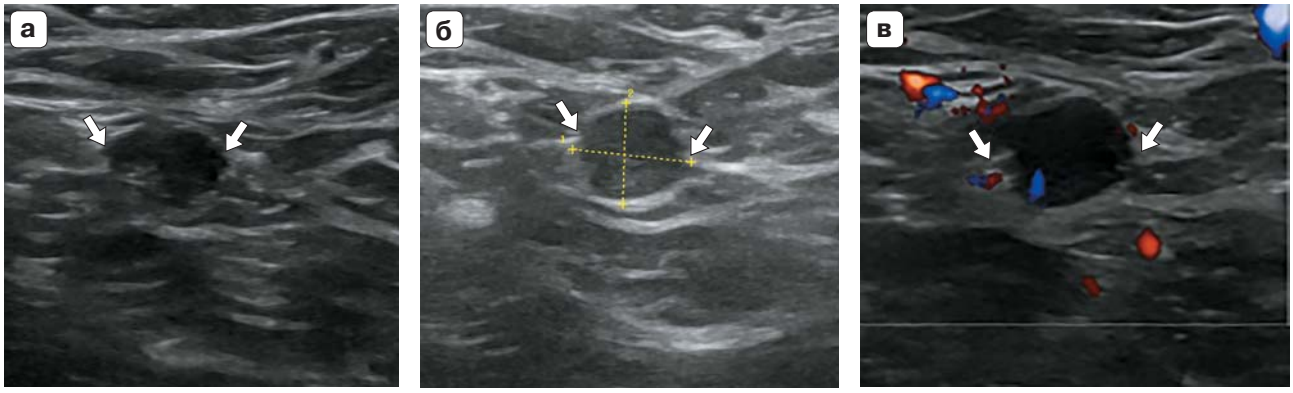

Рис. 6. Реактивные изменения в ЛУ (обозначены стрелками) при болезни Кастлмана (Castleman). **а, б** – ЛУ округлой формы, дифференцировка нарушена, выраженное снижение эхогенности; **в** – ЛУ гиповаскулярный (режим ЦДК). Тип кровотока воротный.

Fig. 6. Reactive changes in LNs (indicated by arrows) in Castleman disease. **а, б** – round shaped LNs, impaired differentiation, marked hypoechogenicity; **в** – LN is hypovascular (color Doppler). Hilar blood flow pattern.

Рис. 7. Хронический лимфаденит. **а, б, в** – ЛУ правильной формы. Дифференцировка составных частей ЛУ плохо прослеживается. Эхогенность ЛУ неравномерно снижена; **б, в** – ЛУ гиповаскуляризированы с воротным типом кровотока (**б** – режим ЭДК, **в** – режим ЦДК).

Fig. 7. Chronic lymphadenitis. **а, б, в** — LNs of regular shape. Differentiation of LN structure is unclear. LN echogenicity is irregularly reduced. **б, в** — LNs are hypovascularized with hilar flow pattern (**б** — power Doppler, **в** — color Doppler).

Категория ЛУ4

Подозрительный характер изменений ЛУ (рис. 8, 9):

• количество – различное (единичные, **множественные, в том числе лежащие "пакетами" без тенденции к слиянию), может быть многозональность поражения**;

• размеры различные;

• форма овальная/овоидная, округлая;

• границы четкие;

• контуры (не)ровные, дольчатые;

• дифференцировка **не прослеживается в В-режиме и в режиме ЦДК/ЭДК в воротах ЛУ сосуды не определяются**;

• кора утолщена равномерно или **неравномерно**, неравномерно пониженной эхогенности;

• **эхогенность ЛУ в целом снижена** (при отсутствии дифференцировки);

• структура неоднородная, с гипоэхогенными включениями, **"сетчатая/ретикулярная"**;

• васкуляризация различная: ЛУ а-, гипо- или гиперваскулярный;

• тип кровотока: **любой**.

Подозрение на лимфопролиферативный или метастатический характер поражения ЛУ [10, 12, 19, 33–45].

Предполагается морфологическая оценка ЛУ (вид биопсии выбирает клиницист).

Категория ЛУ5

Высокоподозрительный характер изменений ЛУ

ЛУ имеют вид метастатического поражения (рис. 10):

• количество – различное (единичные, множественные, в т.ч. **спаянные в конгломераты**);

• размеры различные;

• форма овальная/овоидная, округлая, **неправильная**;

• границы (не)четкие;

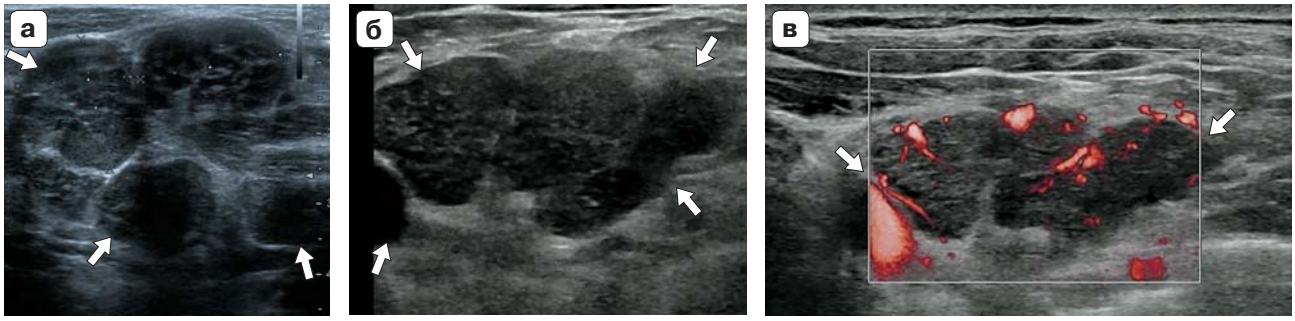

Рис. 8. Изменение ультразвуковой картины ЛУ (обозначены стрелками) при лимфопролиферативных заболеваниях: мультинодулярность поражения; ЛУ собраны в "пакеты"; форма и размеры различные, "сетчатая" структура, умеренная периферическая васкуляризация.

Fig. 8. Alterations in the US pattern of LNs (indicated by arrows) in lymphoproliferative disorders: multinodular involvement; LNs clustered into "packs"; variable shape and size, "reticular" structure, moderate peripheral vascularization.

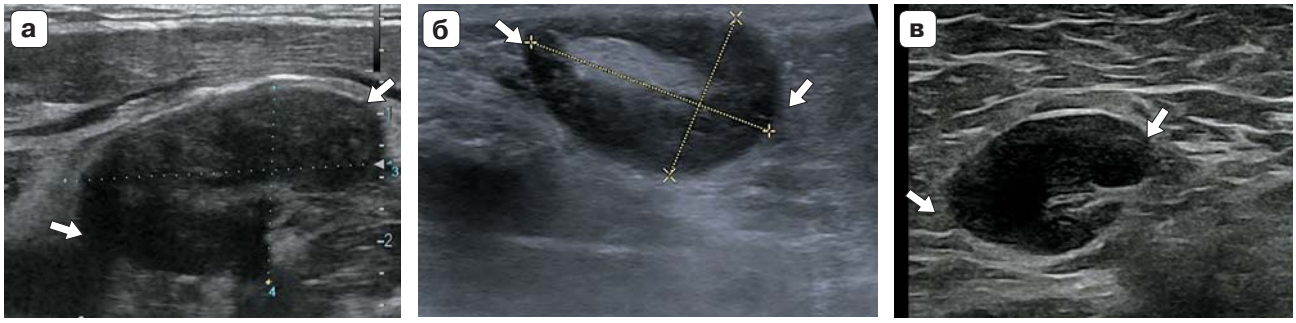

Рис. 9. Схожая ультразвуковая картина ЛУ (обозначены стрелками) при лимфопролиферативных заболеваниях **(а, б)** и метастатическом поражении **(в)**: увеличение размера по короткой оси, утолщение коры.

Fig. 9. Similar US patterns of LNs (indicated by arrows) in lymphoproliferative disorders **(а, б)** and metastatic involvement **(в)**: enlargement along the short axis, cortical thickening.

Рис. 10. Метастатическое поражение ЛУ (обозначены стрелками). Во всех ЛУ отсутствует дифференцировка составных частей. **а** – неправильная форма; неровные, угловатые контуры; значительное снижение эхогенности. ЛУ аваскулярный (режим ЦДК); **б** – неправильная округлая форма, бугристые контуры, анэхогенные и точечные гиперэхогенные включения в структуре ЛУ. Эхогенность ЛУ в целом повышена; в – овоидная форма, повышенная эхогенность, ан- и гиперэхогенные включения в структуре ЛУ.

Fig. 10. Metastatic LNs (indicated by arrows). All LNs show loss of differentiation. **а** – irregular shape; irregular, angular margins; marked reduction in echogenicity. LN is avascular (color Doppler); **б** – irregular round shape, irregular margins, anechoic and punctate hyperechoic foci within the LN structure. Overall LN echogenicity is increased; в — ovoid shape, increased echogenicity, anechoic and hyperechoic foci in the LN structure.

• контуры (не)ровные, бугристые, **угловатые/лучистые**;

• дифференцировка составных частей ЛУ не прослеживается в В-режиме и в режиме ЦДК/ЭДК в воротах ЛУ сосуды не определяются;

• структура изменена, **неоднородная с анэхогенными, гиперэхогенными включениями, кальцинатами**;

• **эхогенность ЛУ в целом снижена, повышена или изоэхогенна окружающим тканям** (при отсутствии дифференцировки);

• структура неоднородная, **с ан-, гипо-, гиперэхогенными точечными включениями, в том числе кальцинатами**;

• васкуляризация различная: ЛУ а-, гипо- или гиперваскулярный;

• тип кровотока: любой.

Причина изменений ЛУ по данным УЗИ более характерна для метастатического поражения ЛУ.

Предполагается морфологическая оценка ЛУ (вид биопсии выбирает клиницист).

Категория ЛУ6

Морфологически подтвержден злокачественный характер изменений ЛУ (тактику ведения пациента определяет клиницист).

Любая УЗ-картина со стороны ЛУ (ЛУ2–5) при доказанном злокачественном характере поражения.

Динамическое наблюдение на фоне лечебных мероприятий [46, 47].

Сроки динамического наблюдения на фоне лечебных мероприятий определяет клиницист.

Изменения УЗ-картины ЛУ в ходе проводимых лечебных мероприятий могут носить как положительный, так и отрицательный характер, что необходимо зафиксировать для правильной оценки проводимой терапии [48–55]. При этом категория не меняется.

• Положительная динамика со стороны пораженных ЛУ (рис. 11):

– отсутствие или уменьшение количества ранее визуализируемых ЛУ;

– уменьшение размеров ЛУ;

– изменение формы ЛУ (уменьшение размера по короткой оси);

– изменение структуры ЛУ (повышение эхогенности, восстановление обычной структуры, появление зон некроза в виде жидкостных участков);

– изменение структуры конгломерата ЛУ (исчезновение конгломерата или его “распад” на отдельные ЛУ);

– уменьшение васкуляризации ЛУ.

• Отрицательная динамика со стороны пораженных ЛУ (рис. 12):

– увеличение количества пораженных ЛУ или появление новых;

– увеличение размеров ЛУ;

– изменение формы (приобретают округлую/неправильную форму);

– изменение контуров ЛУ (нечеткость, бугристость, угловатость);

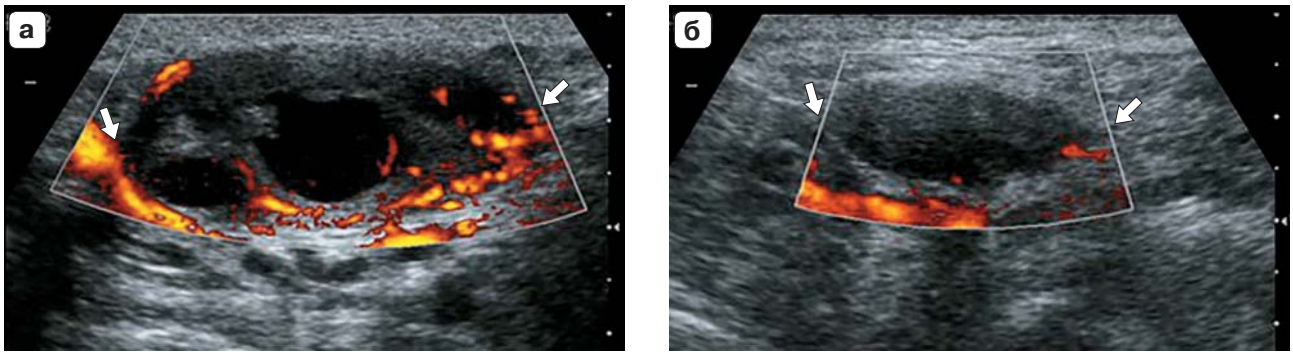

Рис. 11. Динамическое ультразвуковое наблюдение за шейным ЛУ (обозначены стрелками). **а** – метастатически измененный ЛУ после первого курса химиотерапии. Эхогенность значительно снижена, дифференцировка нарушена. Смешанный тип кровотока. В структуре ЛУ определяется жидкостное включение. ЛУ умеренно васкуляризирован (режим ЭДК); **б** – после окончания лечения – положительная динамика. ЛУ уменьшился в размерах. Эхогенность стала выше. Жидкостные включения не определяются. Уменьшилась васкуляризация – единичные сосудистые локусы (режим ЭДК).

Fig. 11. Dynamic US follow up of a cervical LN (indicated by arrows). **a** – metastatic LN after the first course of chemotherapy. Echogenicity is markedly reduced, differentiation is impaired. Mixed flow pattern. A fluid inclusion is detected within the LN. The LN is moderately vascularized (power Doppler); **б** – positive dynamics after completion of treatment. The LN has decreased in size. Echogenicity has increased. No fluid inclusions are detected. Vascularization has decreased – only a few vascular loci are present (power Doppler).



Рис. 12. Динамическое ультразвуковое наблюдение за подмышечным ЛУ (обозначены стрелками). **а** – метастаз меланомы. Размеры 8,6 × 13,0 мм. Овоидная форма, неровные контуры, значительно сниженная эхогенность, дифференцировка отсутствует; **б** – на фоне неэффективной химиотерапии отрицательная динамика со стороны ЛУ – увеличение размеров до 42,6 × 47,2 мм.

Fig. 12. Dynamic US follow up of an axillary LN (indicated by arrows). **a** – melanoma metastasis. Size: 8.6 × 13.0 mm. Ovoid shape, irregular margins, markedly reduced echogenicity, loss of differentiation; **б** – negative dynamics in the LN under ineffective chemotherapy – increase in size to 42.6 × 47.2 mm.

– изменение структуры ЛУ (снижение эхогенности, появление выраженной неоднородности);

– слияние ЛУ между собой с формирование многоузлового конгломерата;

– усиление васкуляризации;

– формирование периферического или смешанного типа кровотока.

Выполнены статистические расчеты согласованности оценок экспертов по предложенной классификации [56] при помощи критерия согласованности каппа Фляйсмана с использованием он-лайн каппа-калькулятора. Доля полных совпадений оценок экспертов составила 60,19%; Free-marginal kappa = 0,50; 95% ДИ [0,41; 0,60]; Fixed-marginal kappa = 0,49; 95% ДИ [0,45; 0,52]. Результаты анализа продемонстрировали хорошую согласованность оценки экспертов.

Классификация ЛУ является динамической системой. В ходе практического применения, появления новых УЗ-методик и новых УЗ-критериев описания ЛУ возможно внесение определенных уточнений и дополнений в представленный первый вариант классификации (см. таблицу).

Таблица. Классификация лимфатических узлов (ЛУ)

Table. LN classification

ЛУ	Состояние ЛУ	Область исследования	УЗ-критерии	Действия
1	Нормальные/ неизмененные ЛУ	Независимо от локализации, состояния и анамнеза пациента, в том числе онкоанамнеза, все признаки неизмененного ЛУ	Размеры N (по областям) Форма правильная Контуры четкие, ровные Дифференцировка ЛУ сохранена Васкуляризация обычная Тип кровотока: воротный	Не наблюдать
2	Вероятно, доброкачест-венные изменения ЛУ Ожидается нормализация УЗ-картины ЛУ после прекращения отрицательного воздействия	У пациентов: с жалобами, характерными для острого воспалительного процесса и без онкоанамнеза	Отдельные УЗ-критерии ЛУ1 + вариант атипичной нормы Количество и размеры различные Форма может быть округлая Контуры могут быть дольчатые Дифференцировка может не определяться в В-режиме Кора может быть утолщена Структура (не) изменена Васкуляризация различная Тип кровотока воротный	Сроки наблюдения определяет лечащий врач
3	Сомнительный/ неопределенный характер изменений ЛУ	У пациентов: с онкоанамнезом, имеющих жалобы, характерные для острого воспаления; без онкоанамнеза, без жалоб, характерных для острого воспаления	УЗ-критерии ЛУ2	Короткие сроки наблюдения. Сроки наблюдения определяет лечащий врач
4	Подозрительный характер изменений ЛУ	Независимо от локализации, состояния и анамнеза пациента, в том числе онкоанамнеза	Количество различное, в том числе “пакеты” Размеры различные Форма округлая, овальная Границы четкие Дифференцировка сохранена или отсутствует Структура неоднородная, может быть сетчатая Васкуляризация и тип кровотока различные	Биопсия. Вид биопсии определяет лечащий врач
5	Высоко-подозрительный характер изменений ЛУ	Независимо от локализации, состояния и анамнеза пациента, в том числе онкоанамнеза	Количество различное, в том числе “конгломераты” Форма шаровидная, неправильная Контуры бугристые, лучистые Дифференцировка отсутствует Эхогенность различная: с включениями: ан-, гиперэхогенными, в том числе с кальцинатами Васкуляризация различная Тип кровотока периферический или смешанный, хаотичный	Биопсия. Вид биопсии определяет лечащий врач
6	Морфологически подтвержден злокачественный характер изменений ЛУ		УЗ-картина ЛУ может быть любая (ЛУ2–5)	Динамическая оценка ЛУ на фоне лечения

ЗАКЛЮЧЕНИЕ

Представленная классификация изменений ультразвуковых признаков поверхностно расположенных лимфатических узлов позволит более качественно оценивать поверхностные лимфатические узлы в ходе выполнения УЗИ, выделяя отдельные типы изменений их ультразвуковой структуры, и проводить отбор подозрительных лимфатических узлов для выполнения биопсии.

Участие авторов

Фисенко Е.П. – написание текста, общее редактирование статьи.

Аллахвердиева Г.Ф. – подбор материала.

Буланов М.Н. – подбор материала.

Бусько Е.А. – подбор материала.

Ветшева Н.Н. – написание текста, редактирование текста статьи.

Возгомент О.В. – подбор материала.

Гажонова В.Е. – подбор материала.

Данзанова Т.Ю. – написание текста, редактирование текста статьи.

Заболотская Н.В. – подбор материала.

Катрич А.Н. – подбор материала.

Костромина Е.В. – подбор материала.

Лепэдату П.И. – подбор материала.

Надточий А.Г. – подбор материала.

Панкова Е.А. – подбор материала.

Рябиков А.Н. – подбор материала.

Сенча А.Н. – написание текста, подбор материала.

Синюкова Г.Т. – подбор материала.

Сыч Ю.П. – подбор материала.

Хамзина Ф.Т. – подбор материала.

Authors' participation

Fisenko E.P. – writing, general editing.

Allahverdieva G.F. – material selection.

Bulanov M.N. – material selection.

Busko E.A. – material selection.

Vetsheva N.N. – writing, editing.

Vozgoment O.V. – material selection.

Gagonova V.E. – material selection.

Danzanova T.Yu. – writing, editing.

Zabolotskaya N.V. – material selection.

Katrich A.N. – material selection.

Kostromina E.V. – material selection.

Lepedatu P.I. – material selection.

Nadtochiy A.G. – material selection.

Pankova E.A. – material selection.

Ryabikov A.N. – material selection.

Sencha A.N. – writing, material selection.

Sinyukova G.T. – material selection.

Sych Yu.P. – material selection.

Khamzina F.T. – selection of materials.

СПИСОК ЛИТЕРАТУРЫ [REFERENCES]

1. Клинические рекомендации. Острые лимфобластные лейкозы. Год утверждения 2025. https://cr.minzdrav.gov.ru/view-cr/496_2

   Clinical guidelines. Acute lymphoblastic leukemia. Year of approval 2025. https://cr.minzdrav.gov.ru/view-cr/496_2 (In Russian)

2. Клинические рекомендации. Паратонзиллярный абсцесс. Год утверждения 2024. https://cr.minzdrav.gov.ru/view-cr/ 664_2

   Clinical Guidelines. Peritonsillar abscess. Year of approval 2024. https://cr.minzdrav.gov.ru/view-cr/664_2 (In Russian)

3. Клинические рекомендации. Рак шейки матки. Год утверждения 2025. https://cr.minzdrav.gov.ru/view-cr/537_3

   Clinical guidelines. Cervical cancer. Year of approval 2025. https://cr.minzdrav.gov.ru/view-cr/537_3 (In Russian)

4. Клинические рекомендации. Рак ротоглотки. Год утверждения 2024. https://cr.minzdrav.gov.ru/view-cr/ 4_2

   Clinical guidelines. Oropharyngeal cancer. Year of approval 2024. https://cr.minzdrav.gov.ru/view-cr/ 4_2 (In Russian)

5. Клинические рекомендации. Меланома кожи и слизистых оболочек. Год утверждения 2023. https://cr.minzdrav.gov.ru/view-cr/546_3

   Clinical guidelines. Melanoma of the skin and mucous membranes. Year of approval 2023. https://cr.minzdrav.gov.ru/view-cr/546_3 (In Russian)

6. Фисенко Е.П., Аллахвердиева Г.Ф., Буланов М.Н., Бусько Е.А., Ветшева Н.Н., Возгомент О.В., Гажонова В.Е., Данзанова Т.Ю., Заболотская Н.В., Капустин В.В., Катрич А.Н., Костромина Е.В., Лепэдату П.И., Надточий А.Г., Рябиков А.Н., Сенча А.Н., Синюкова Г.Т., Хамзина Ф.Т., Шолохов В.Н. Стандартизация протокола ультразвукового исследования поверхностных лимфатических узлов. Консенсус экспертов Российской ассоциации специалистов ультразвуковой диагностики в медицине (РАСУДМ). *Ультразвуковая и функциональная диагностика*. 2024; 4: 115–131. https://doi.org/10.24835/1607-0771-294

   Fisenko E.P., Allahverdieva G.F., Bulanov M.N. et al. Standardization of the protocol of superficial lymph node ultrasound. Consensus of experts of the Russian association of specialists of ultrasound in medicine (RASUDM). *Ultrasound & Functional Diagnostics*. 2024; 4: 115–131. (In Russ.) https://doi.org/10.24835/1607-0771-294 (In Russian)

7. Давыдова Л.А., Чайка Л.Д. Анатомия лимфатической системы. Учебно-методическое пособие. Минск: БГМУ, 2013. 48 с.

   Davydova L.A., Chaika L.D. Anatomy of the lymphatic system. Study guide. Minsk: Belorussian State Medical University, 2013. 48 p. (In Russian)

8. Фисенко Е.П., Постнова Н.А. Ветшева Н.Н., Батухтина Е.В. Применение классификации BI-RADS при ультразвуковой мультипараметрической оценке образований молочной железы. М., 2023, Фирма СТРОМ, 125 с.

Fisenko E.P., Postnova N.A. Vetsheva N.N., Batukhtina E.V. Application of the BI-RADS classification in ultrasound multiparametric assessment of breast formations. Moscow: STROM, 2023. 125 p. (In Russian)

9. Катрич А.Н., Фисенко Е.П., Ветшева Н.Н. Применение классификации TI-RADS при ультразвуковой мультипараметрической оценке узлов щитовидной железы. М.: СТРОМ, 2023. 86 с.

Katrich A. N., Fisenko E. P., Vetsheva N. N. Application of the TI-RADS classification in ultrasound multiparametric assessment of thyroid nodules. M.: STROM, 2023. 86 p. (In Russian)

10. Гажонова В.Е. Новая система стандарта ультразвуковых исследований яичниковых образований для прогнозирования риска злокачественности опухоли. *Акушерство и гинекология.* 2020; 10: 28–40. https://dx.doi.org/10.18565/aig.2020.10.28-40

Gazhonova V.E. A new standard system for ultrasound examination of ovarian formations to predict the risk of tumor malignancy. *Obstetrics and Gynecology*. 2020; 10: 28–40. https://dx.doi.org/10.18565/aig.2020.10.28-40 (In Russian)

11. Elsholtz F.H.J., Asbach P., Haas M. et al. Introducing the Node Reporting and Data System 1.0 (Node-RADS): a concept for standardized assessment of lymph nodes in cancer. *Eur. Radiol.* 2021; 31 (8): 6116–6124. https://doi.org/10.1007/s00330-020-07572-4

12. Bedi D.G., Krishnamurthy R., Krishnamurthy S. et al. Cortical morphologic features of axillary lymph nodes as a predictor of metastasis in breast cancer: in vitro sonographic study. *Am. J. Roentgenol.* 2008; 191 (3): 646–652. https://doi.org/10.2214/AJR.07.2460

13. Ryu K.H., Lee K.H., Ryu J. et al. Cervical Lymph Node Imaging Reporting and Data System for Ultrasound of Cervical Lymphadenopathy: A Pilot Study. *Am. J. Roentgenol.* 2016; 206 (6): 1286–1291. https://doi.org/10.2214/AJR.15.15381

14. Zhang M., Ahn R.W., Hayes J.C. et al. Axillary Lymphadenopathy in the COVID-19 Era: What the Radiologist Needs to Know. *Radiographics.* 2022; 42 (7): 1897–1911. https://doi.org/10.1148/rg.220045

15. Alamdaran S.A., Randian A., Rasoulian B. et al. Correlation of Sonographic Classification of Neck Adenopathy (A-RADS) and Malignancy. *Iran J. Otorhinolaryngol.* 2023; 35 (126): 39–47. https://doi.org/10.22038/IJORL.2022.67255.3299

16. Аллахвердиева Г.Ф., Данзанова Т.Ю., Мудунов А.М., Буланов М.Н., Шолохов В.Н., Синюкова Г.Т. , Гажонова В.Е., Зубарева Е.А., Бердников С.Н., Лепэдату П.И., Гудилина Е.А., Дронова Е.Л., Бацев А.Ф. Ультразвуковая оценка состояния периферических лимфатических узлов (обзор литературы). Ультразвуковая классификация NODE-RADS (US). *Онкологический журнал: лучевая диагностика, лучевая терапия.* 2023; 6 (4): 42–52. https://doi.org/10.37174/2587-7593-2023-6-4-42-52

Allahverdieva G.F., Danzanova T.Yu., Mudunov A.M. et al. Ultrasound Assessment of the Condition of Peripheral Lymph Nodes (Literature Review). Ultrasound Classification Node-RADS (US). *Journal of Oncology: Diagnostic Radiology and Radiotherapy.* 2023; 6 (4): 42–52. https://doi.org/10.37174/2587-7593-2023-6-4-42-52 (In Russian)

17. Fischerova D., Garganese G., Reina H. et al. Terms, definitions and measurements to describe sonographic features of lymph nodes: consensus opinion from the Vulvar International Tumor Analysis (VITA) group. *Ultrasound Obstet. Gynecol.* 2021; 57 (6): 861–879. https://doi.org/10.1002/uog.23617

18. Заболотская Н.В. Ультразвуковая диагностика заболеваний лимфатической системы. В кн.: Практическое руководство по ультразвуковой диагностике. Общая ультразвуковая диагностика. Изд. 3-е / Под ред. В.В. Митькова. М.: ВИДАР-М, 2019: 557–590.

Zabolotskaya N.V. Ultrasound diagnostics of diseases of the lymphatic system. In: Practical guide to ultrasound diagnostics. General ultrasound diagnostics. 3rd ed / Ed. V.V. Mitkov. Moscow: VIDAR-M, 2019: 557–590. (In Russian)

19. Сенча А.Н. Лимфатические узлы. Ультразвуковое исследование. NODE-RADS. В кн.: Ультразвуковое исследование поверхностно-расположенных органов. Атлас / Под общей ред. А.Н. Сенча. М.: МЕДпресс-информ, 2026: 257–298.

Sencha A.N. Lymph nodes. Ultrasound examination. NODE-RADS. In: Ultrasound examination of superficially located organs. Atlas. Under the general editorship of A.N., Sencha. Moscow: MEDpress-inform, 2026: 257–298 (In Russian)

20. Клинические рекомендации. Дифференцированный рак щитовидной железы. Год утверждения 2024. https://cr.minzdrav.gov.ru/view-cr/329_2

Clinical Guidelines. Differentiated thyroid cancer. Year of approval 2024. https://cr.minzdrav.gov.ru/view-cr/329_2 (In Russian)

21. Бэскин Г.Д. ст., Дюик Д.С., Левин Р.Э. Ультразвуковое исследование и картирование лимфатических узлов шеи. В кн.: Ультразвуковое исследование щитовидной железы. М.: ГЭОТАР-Медиа, 2018: 181–213.

Baskin G.D.-sr., Dwik D.S., Levin R.E. Ultrasound examination and mapping of the lymph nodes of the neck. In: Ultrasound examination of the thyroid gland. Moscow: GEOTAR-Media, 2018: 181–213. (In Russian)

22. Ahuja A.T., Ying M. Sonographic evaluation of cervical lymph nodes. *Am. J. Roentgenol.* 2005; 184 (5): 1691–1699. https://doi.org/10.2214/ajr.184.5.01841691

23. Vassallo P., Wernecke K., Roos N., Peters P.E. Differentiation of benign from malignant superfi-

cial lymphadenopathy: the role of high-resolution US. *Radiology*. 1992; 183 (1): 215–220. https://doi.org/10.1148/radiology.183.1.1549675

24. Нормальная ультразвуковая анатомия внутренних органов и поверхностно расположенных структур: Практическое руководство / Под ред. В.А. Сандрикова, Е.П. Фисенко. М.: СТРОМ, 2012. 192 с.

    Normal ultrasound anatomy of internal organs and superficial structures: Practical guide. Eds by V.A. Sandrikov, E.P. Fisenko. Moscow: STROM, 2012. 192 p. (In Russian)

25. Robbins K.T., Shaha A.R., Medina J.E. et al.; Committee for Neck Dissection Classification, American Head and Neck Society. Consensus statement on the classification and terminology of neck dissection. *Arch. Otolaryngol. Head Neck Surg*. 2008; 134 (5): 536–538. https://doi.org/10.1001/archotol.134.5.536

26. Durante C., Hegedüs L., Czarniecka A. et al. 2023 European Thyroid Association Clinical Practice Guidelines for thyroid nodule management. *Eur. Thyroid J*. 2023; 12 (5): e230067. https://doi.org/10.1530/ETJ-23-0067

27. Mainiero M.B., Cinelli C.M., Koelliker S.L. et al. Axillary ultrasound and fine-needle aspiration in the preoperative evaluation of the breast cancer patient: an algorithm based on tumor size and lymph node appearance. *Am. J. Roentgenol.* 2010; 195 (5): 1261–1267. https://doi.org/10.2214/AJR.10.44

28. Гажонова В.Е. Ультразвуковая диагностика и мультимодальный подход в маммологии. М.: ГЭОТАР-Медиа, 2025. 400 с.

    Gazhonova V.E. Ultrasound diagnostics and multimodal approach in mammology. Moscow: GEOTAR-Media, 2025.400 p. (In Russian)

29. Tsunodo-Shimizu H., Saida Y. Ultrasonographic visibility of supraclavicular lymph nodes in normal subjects. *J. Ultrasound Med.* 1997; 16 (7): 481–483. https://doi.org/10.7863/jum.1997.16.7.481

30. Fultz P.J., Harrow A.R., Elvey S.P. et al. Sonographically guided biopsy of supraclavicular lymph nodes: a simple alternative to lung biopsy and other more invasive procedures. *Am. J. Roentgenol.* 2003; 180 (5): 1403–1409. https://doi.org/10.2214/ajr.180.5.1801403

31. Фисенко Е.П., Панкова Е.А., Шинакова К.А., Сокольская А.А., Ветшева Е.Ф. Особенности ультразвуковой картины неизмененных паховых лимфатических узлов. *REJR*. 2025; 15 (1): 167–176. https://doi.org/10.21569/2222-7415-2025-15-1-167-176

    Fisenko E.P., Pankova E.A., Shinakova K.A. et al. Features of ultrasonic picture of unchanged inguinal lymph nodes. *REJR*. 2025; 15 (1):167–176. https://doi.org/10.21569/2222-7415-2025-15-1-167-176 (In Russian)

32. Mäkelä P.J., Leminen A., Kääriäinen M., Lehtovirta P. Pretreatment sonographic evaluation of inguinal lymph nodes in patients with vulvar malignancy. *J. Ultrasound Med.* 1993; 12 (5): 255–258. https://doi.org/10.7863/jum.1993.12.5.255

33. Krishna R.P., Sistla S., Smile R., Krishnan R. Sonography: An Underutilized Diagnostic Tool in the Assessment of Metastatic Groin Nodes. *Clin. Ultrasound*. 2008, 36: 212–217. https://doi.org/10.1002/jcu.20420

34. Ahuja A.T., Ying M., Ho S.Y. et al. Ultrasound of malignant cervical lymph nodes. *Cancer Imaging*. 2008; 8 (1): 48–56. https://doi.org/10.1102/1470-7330.2008.0006

35. Esen G. Ultrasound of superficial lymph nodes. *Eur. J. Radiol.* 2006; 58 (3): 345–359. https://doi.org/10.1016/j.ejrad.2005.12.039

36. Аллахвердян Г.С., Чекалова М.А. Возможности ультразвукового исследования в диагностике патологии поверхностных лимфатических узлов. *Ультразвуковая и функциональная диагностика*. 2011 (1): 77–84.

    Allahverdyan G.S., Chekalova M.A. Ultrasound Diagnostics in Superficial Lymph Nodes Pathology. *Ultrasound & Functional Diagnostics*. 2011 (1): 77–84. (In Russian)

37. Gupta A., Rahman K., Shahid M. et al. Sonographic assessment of cervical lymphadenopathy: role of high-resolution and color Doppler imaging. *Head Neck*. 2011; 33 (3): 297–302. https://doi.org/10.1002/hed.21448

38. Xing Z., Qiu Y., Yang Q. et al. Thyroid cancer neck lymph nodes metastasis: Meta-analysis of US and CT diagnosis. *Eur. J. Radiol.* 2020; 129: 109103. https://doi.org/10.1016/j.ejrad.2020.109103

39. Савельева Н.А. Ультразвуковая диагностика злокачественного поражения периферических лимфатических узлов. *Практическая медицина*. 2014; 3: 135–138.

    Savelyeva N.A. Ultrasound diagnostics of malignant lesions of peripheral lymph nodes. *Practical Medicine*. 2014; 3: 135–138. (In Russian)

40. Заболотская Н.В. Ультразвуковое исследование в маммологии. М.: Стром, 2019. 208 с.

    Zabolotskaya N.V. Ultrasound examination in mammology. Moscow: Strom, 2019. 208 p. (In Russian)

41. Chung H.L., Le-Petross H.T., Leung J.W.T. Imaging Updates to Breast Cancer Lymph Node Management. *Radiographics*. 2021; 41 (5): 1283–1299. https://doi.org/10.1148/rg.2021210053

42. Białek E.J., Jakubowski W., Szczepanik A.B. et al. Superficial lymph nodes involved by lymphoma in modern gray-scale ultrasound imaging. *Pol. J. Radiol*. 2007; 72 (4): 30–34. https://inis.iaea.org/records/et6z7-bnv74

43. Ковалева Е.В., Данзанова Т.Ю., Синюкова Г.Т., Лепэдату П.И., Гудилина Е.А., Колядина И.В., Зейналова П.А., Семенова А.А. Мультипараметрическая ультразвуковая диагностика измененных лимфатических узлов при первично-множественных злокачественных опухолях, включающих рак молочной железы и лимфому. *Злокачественные опухоли*. 2018; 8 (4): 37–44. https://doi.org/10.18027/2224-5057-2018-8-4-37-44

    Kovaleva E.V., Danzanova T.Yu., Sinyukova G.T. et al. Multiparametric ultrasound diagnostics of

altered lymph nodes in primary multiple malignant tumors, including breast cancer and lymphoma. *Malignant Tumors*. 2018; 8 (4): 37–44. https://doi.org/10.18027/2224-5057-2018-8-4-37-44 (In Russian)

44. Капустин В.В., Кабин, Ю.В. Косташ О.В. Ультразвуковая визуализация поверхностно расположенных лимфатических узлов. Дифференциальная диагностика в онкологической практике: Руководство для врачей. М.: ООО "Фирма СТРОМ", 2024. 180 с.

    Kapustin V.V., Kabin, Yu.V., Kostash O.V. Ultrasound visualization of superficial lymph nodes. Differential diagnostics in oncological practice: Guide for doctors. Moscow: OOO Firma STROM, 2024. 180 p. (In Russian)

45. Колядина И.В., Данзанова Т.Ю., Хохлова С.В. Трофимова О.П., Ковалева Е.В., Родионов В.В., Поддубная И.В. Современный взгляд на вопросы диагностики и верификации поражения аксиллярных лимфатических узлов при раннем раке молочной железы. *Современная онкология*. 2020; 22 (1): 46–52. https://doi.org/10.26442/18151434.2020.1.200018

    Kolyadina IV, Danzanova TY, Khokhlova SV, Trofimova OP, Kovaleva EV, Rodionov VV, Poddubnaya IV. Modern view on the issues of diagnosis and verification of axillary lymph nodes involvement in early breast cancer. *Journal of Modern Oncology*. 2020; 22 (1): 46–52. (In Russian)

46. Клинические рекомендации. Рак молочной железы. 2023. https://cr.minzdrav.gov.ru/ view-cr/379_4

    Guidelines. Breast cancer. 2023. https://cr.minzdrav.gov.ru/view-cr/379_4 (In Russian)

47. Клинические рекомендации. Лимфома Ходжкина. 2024. https://cr.minzdrav.gov.ru/view-cr/139_2

    Clinical Guidelines. Hodgkin's lymphoma. 2024. https://cr.minzdrav.gov.ru/view-cr/139_2 (In Russian)

48. Стандарты УЗИ, РКТ, МРТ, ОФЭКТ, ПЭТ/КТ и АГ исследований в онкологии / Под ред. Б.И. Долгушина и И.Е. Тюрина. М.: 2024, 9-е доп. изд. 304 с. ISBN 978-5-4253-0770-5

    Standards of ultrasound, CT, MRI, SPECT, PET/CT and AG studies in oncology / Eds by B.I. Dolgushin and I.E. Tyurin. Moscow: 2024, 9th Suppl. ed. 304 p. ISBN 978-5-4253-0770-5 (In Russian)

49. Ковалева Е.В., Данзанова Т.Ю., Синюкова Г.Т., Лепэдату П.И., Гудилина Е.А. Современное состояние диагностики и оценки эффективности лечения лимфом с поражением периферических лимфатических узлов. *Ультразвуковая и функциональная диагностика*. 2019; 4: 70–90. https://doi.org/10.24835/1607-0771-2019-4-70-90

    Kovaleva E.V., Danzanova T.Yu., Sinyukova G.T. et al. Current state of diagnostics and evaluation of the effectiveness of treatment of lymphomas with damage to peripheral lymph nodes. *Ultrasound and Functional Diagnostics*. 2019; 4: 70–90. https://doi.org/10.24835/1607-0771-2019-4-70-90 (In Russian)

50. You S., Kang D.K., Jung Y.S. et al. Evaluation of lymph node status after neoadjuvant chemotherapy in breast cancer patients: comparison of diagnostic performance of ultrasound, MRI and 18F-FDG PET/CT. *Br. J. Radiol.* 2015; 88 (1052): 20150143. https://doi.org/10.1259/bjr.20150143

51. Ha S.M., Cha J.H., Kim H.H. et al. Diagnostic performance of breast ultrasonography and MRI in the prediction of lymph node status after neoadjuvant chemotherapy for breast cancer. *Acta Radiol.* 2017; 58 (10): 1198–1205. https://doi.org/10.1177/0284185117690421

52. Ковалева Е.В., Гудилина Е.А., Данзанова Т.Ю., Синюкова Г.Т., Аллахвердиева Г.Ф., Лепэдату П.И. Оценка эффективности лечения лимфомы с поражением периферических лимфатических узлов с использованием ультразвукового исследования с контрастным усилением. *Онкологический журнал: лучевая диагностика, лучевая терапия*. 2020; 3 (3): 35–43. https://doi.org/10.37174/2587-7593-2020-3-3-35-43

    Kovaleva E.V., Gudilina E.A., Danzanova T.Yu. et al. Evaluation of the effectiveness of treatment of lymphoma with damage to peripheral lymph nodes using ultrasound with contrast enhancement. *Journal of Oncology: Diagnostic Radiology and Radiotherapy*. 2020; 3 (3): 35–43.https://doi.org/10.37174/2587-7593-2020-3-3-35-43 (In Russian)

53. Dialani V., Dogan B., Dodelzon K. et al. Axillary Imaging Following a New Invasive Breast Cancer Diagnosis-A Radiologist's Dilemma. *J. Breast Imaging*. 2021; 3 (6): 645–658. https://doi.org/10.1093/jbi/wbab082

54. Li Z., Tong Y., Chen X., Shen K. Accuracy of ultrasonographic changes during neoadjuvant chemotherapy to predict axillary lymph node response in clinical node-positive breast cancer patients. *Front. Oncol*. 2022; 12: 845823. https://doi.org/10.3389/fonc.2022.845823

55. Zhou T., Yang M., Wang M. et al. Prediction of axillary lymph node pathological complete response to neoadjuvant therapy using nomogram and machine learning methods. *Front. Oncol.* 2022; 12: 1046039. https://doi.org/10.3389/fonc.2022.1046039

56. Сыч Ю.П., Фисенко Е.П., Катрич А.Н., Буланов М.Н. Оценка межэкспертной согласованности мнений врачей ультразвуковой диагностики при использовании Российской классификации ультразвуковых характеристик лимфатических узлов LN-RADS. *Медицинская визуализация*. 2026; 30 (1): 61–67. https://doi.org/10.24835/1607-0763-1569

    Sych Yu.P., Fisenko E.P., Katrich A.N., Bulanov M.N. Assessment of inter-expert agreement among ultrasound diagnostic physicians using the Russian classification of lymphatic nodules ultrasound characteristics LN-RADS. *Medical Visualization*. 2026; 30 (1): 61–67. https://doi.org/10.24835/1607-0763-1569 (In Russian)

Classification of ultrasound features of superficially located lymph nodes

E.P. Fisenko[1]*, G.F. Allahverdieva[2], M.N. Bulanov[3, 4], E.A. Busko[5, 6], N.N. Vetsheva[7], O.V. Vozgoment[7, 8], V.E. Gagonova[9, 10], T.Yu. Danzanova[11, 12] , N.V. Zabolotskaya[7], A.N. Katrich[13, 14], E.V. Kostromina[5, 15, 16], P.I. Lepedatu[11], A.G. Nadtochiy[8], E.A. Pankova[17], A.N. Ryabikov[18, 19], A.N. Sencha[20, 12], G.T. Sinyukova[11], Y.P. Sych[21], F.T. Khamzina[22, 23, 24]

[1] Petrovsky Russian Research Center of Surgery; 2, Abrikosovsky lane, Moscow 119991, Russian Federation

[2] Clinical Oncology Hospital "Lapino-2" of the Mother and Child Group of Companies; 111 1st Uspenskoe shosse, Lapino Village, Odintsovo Dst., Moscow Region, Russian Federation

[3] Regional Clinical Hospital; 21, Sudogodskoye shosse, Vladimir 600023, Russian Federation

[4] Yaroslav-the-Wise Novgorod State University; 41, Bolshaya St.-Petersburgskaya str., Veliky Novgorod 173003, Russian Federation

[5] N.N. Petrov National Medical Research Center of Oncology; 68, Leningradskaya str., Pesochny, Saint-Petersburg 197758, Russian Federation

[6] Saint-Petersburg University; 7/9, University quay, Saint-Petersburg 199034, Russian Federation

[7] Russian Medical Academy of Continuous Professional Education of the Ministry of Healthcare of the Russian Federation; 2/1-1, Barrikadnaya str., Moscow 125993, Russian Federation

[8] Central Research Institute of Dentistry and Maxillofacial Surgery of the Ministry of Healthcare of the Russian Federation; 16, Timur Frunze str., Moscow 119021, Russian Federation

[9] Central State Medical Academy of the Presidential Administration of the Russian Federation; 19-1A, Marshal Timoshenko str., Moscow 121359, Russian Federation

[10] United Clinical Hospital of the Presidential Administration of the Russian Federation; 15, Marshal Timoshenko str., Moscow 121359, Russian Federation

[11] N.N. Blokhin National Medical Research Center of Oncology of the Ministry of Healthcare of the Russian Federation; 23, Kashirskoe shosse, Moscow 115478, Russian Federation

[12] Pirogov Russian National Research Medical University (Pirogov University); 1, Ostrivityanova str., Moscow 117997, Russian Federation

[13] Scientific Research Institute – Ochapovsky Regional Clinical Hospital No. 1; 167, 1 Maya str., Krasnodar 350086, Russian Federation

[14] Kuban State Medical University of the Ministry of Healthcare of the Russian Federation; 4, M. Sedina str., Krasnodar 350063, Russian Federation

[15] St. Petersburg State Pediatric Medical University of the Ministry of Healthcare of the Russian Federation; 197022, SaintPetersburg, Litovskaya str., 2E, Russian Federation

[16] A.M. Granov Russian Scientific Center of Radiology and Surgical Technologies of the Ministry of Healthcare of the Russian Federation; 70, Leningradskaya str., Pesochny, Saint-Petersburg 197758, Russian Federation

[17] Voronezh Regional Scientific and Clinical Oncology Center; 4, Vaitsehovsky str., Voronezh 394036, Russian Federation

[18] Institute of Cytology and Genetics, Siberian Branch of the Russian Academy of Sciences; 10, Academician Lavrentiev Avenue, Novosibirsk 630090, Russian Federation

[19] Novosibirsk State Medical University of the Ministry of Healthcare of the Russian Federation; 52, Krasny prospekt, Novosibirsk 630091, Russian Federation

[20] Further Professional Education of the National Medical Research Center for Obstetrics, Gynecology and Perinatology named after Academician V.I. Kulakov of the Ministry of Healthcare of the Russian Federation; 4, Akademika Oparina str., Moscow 117997, Russian Federation

[21] I.M. Sechenov First Moscow State Medical University (Sechenov University); 8, bld. 2, Trubetskaya str., Moscow 119991, Russian Federation

[22] Kazan State Medical Academy – Branch of Russian Medical Academy of Continuous Professional Education of the Ministry of Healthcare of the Russian Federation; 36, Butlerov str., Kazan 420012, Russian Federation

[23] Medical and Sanitary Unit of Kazan Federal University; 2, Nokolay Yershov str., Kazan 420061, Russian Federation

[24] Institute of Fundamental Medicine and Biology, Kazan (Volga Region) Federal University; 18, Kremlevskaya str., Kazan420008, Russian Federation

Elena P. Fisenko – MD, Doct. of Sci. (Med.), Chief Researcher, Ultrasound Diagnostics Department, Petrovsky Russian Research Center of Surgery, Moscow. https://orcid.org/0000-0003-4503-950X. Scopus Author ID 6507536162

Goncha F. Allahverdieva – M.D., Doct. of Sci. (Med.), Clinical Oncology Hospital "Lapino-2" of the Mother and Child Group of Companies, Lapino, Moscow Region. https://orcid.org: 0000-0001-5910-5892

Mikhail N. Bulanov – MD, Doct. of Sci. (Med.), Head of Ultrasound Diagnostics Department, Regional Clinical Hospital, Vladimir; Professor, Division of Internal Medicine, Institute of Medical Education, Yaroslav-the-Wise Novgorod State University, Veliky Novgorod. https://orcid.org/0000-0001-8295-768X

Ekaterina A. Busko – MD, Doct. of Sci. (Med.), Associate Professor, Leading researcher of the N.N. Petrov National Medical Research Center of Oncology Ministry of health of Russian Fedetation; Professor of Saint-Petersburg State University, St. Petersburg. https://orcid.org/0000-0002-0940-6491

Natalya N. Vetsheva – MD, Doct. of Sci. (Med.), Professor at the Department of Ultrasound Diagnostics, Russian Medical Academy of Continuous Professional Education, Moscow. http://orcid.org/0000-0002-9017-9432

Olga V. Vozgoment – M.D., Doct. of Sci. (Med.), Professor of Russian Medical Academy of Continuous Professional Education of the Ministry of Healthcare of the Russian Federation; Leading Researcher, Department of Radiation Diagnostics Central Research Institute of Dentistry and Maxillofacial Surgery of the Ministry of Healthcare of the Russian Federation, Moscow. https://orcid.org/0000-0002-2421-9918

Veronika E. Gagonova – MD, Doct. of Sci. (Med.), Professor of the Department of Radiology and Ultrasound Diagnostics of the Central State Medical Academy of the Presidential Administration of the Russian Federation; Chief specialist in ultrasound diagnostics, United Clinical Hospital of the Presidential Administration of the Russian Federation, Moscow. https://orcid.org/0000-0003-4742-9157

Tatiana Yu. Danzanova – MD, Doct. of Sci. (Med.), N.N. Blokhin National Medical Research Center of Oncology of the Ministry of Healthcare of the Russian Federation; Professor of The Diagnostic Ultrasound Division of Pirogov Russian National Research Medical University (Pirogov University), Moscow. https://orcid.org/0000-0002-6171-6796

Natalya V. Zabolotskaya – MD, Doct. of Sci. (Med.), Professor, Diagnostic Ultrasound Division, Russian Medical Academy of Continuous Professional Education of the Ministry of Healthcare of the Russian Federation, Moscow. https://orcid.org/0000-0003-3109-2772

Aleksey N. Katrich – MD, Doct. of Sci. (Med.), Head of the Ultrasound Diagnostics Department, The First Regional Clinical Hospital named after S.V. Ochapovsky; Associate Professor, Surgery Department, Kuban State Medical University, Krasnodar. https://orcid.org/0000-0003-1508-203X

Ekaterina V. Kostromina – M.D., Cand. of Sci. (Med.), Senior Researcher at the scientific department of diagnostic and interventional radiology, ultrasound diagnostician, radiologist at the radiation diagnostics department of the N.N. Petrov National Medical Research Center of Oncology of the Ministry of Healthcare of the Russian Federation; Associate Professor, Department of Radiation Diagnostics and Biomedical Imaging, St. Petersburg State Pediatric Medical University of the Ministry of Healthcare of the Russian Federation; Associate Professor of the Department of Radiology, Surgery, Oncology of the A.M. Granov Russian Scientific Center of Radiology and Surgical Technologies of the Ministry of Healthcare of the Russian Federation, St-Petersburg. https://orcid.org/0000-0002-4245-687X

Pavel I. Lepedatu – MD, PhD (Med.), Doctor of the ultrasound diagnostics department, associate professor of the department of postgraduate education of doctors of the Department of professional education, N.N. Blokhin National Medical Research Center of Oncology of the Ministry of Healthcare of the Russian Federation, Moscow. https://orcid.org/0000-0001-7846-1788. Scopus Author ID P6507607271

Andrey G. Nadtochiy – MD, Doct. of Sci. (Med.), Professor, Central Research Institute of Dentistry and Maxillofacial Surgery of the Ministry of Healthcare of the Russian Federation, Moscow. https://orcid.org/0000-0002-3268-0982

Ekaterina A. Pankova – MD, Doctor of the Department of Ultrasound Diagnostics, Voronezh Regional Scientific and Clinical Oncology Center, Voronezh. https://orcid.org/0009-0008-2552-7593

Andrei N. Ryabikov – MD, Doct. of Sci. (Med.), Professor, Chief Researcher, Federal Research Center "Institute of Cytology and Genetics of the Siberian Branch of the Russian Academy of Sciences"; Profesor of Novosibirsk State Medical University of the Ministry of Healthcare of the Russian Federation, Novosibirsk. https://orcid.org/0000-0001-9868-855X

Alexander N. Sencha – MD, Doct. of Sci. (Med.), Head of the Department of Visual Diagnostics, Professor of the Department of Obstetrics and Gynecology of the Further Professional Education Research Center for Obstetrics, Gynecology and Perinatology named after academician V.I. Kulakov of the Ministry of Healthcare of the Russian Federation; Professor of The Diagnostic Ultrasound Division of Pirogov Russian National Research Medical University (Pirogov University), Moscow. https://orcid.org/0000-0002-1188-8872

Galina T. Sinyukova – MD, Doct. of Sci. (Med.), Professor, Chief Scientific Consultant of the Ultrasound Diagnostics Department, Professor of the Department of Postgraduate Education of Physicians of the Department of Professional Education, N.N. Blokhin National Medical Research Center of Oncology of the Ministry of Healthcare of the Russian Federation, Moscow. https://orcid.org/0000-0002-5697-9268. Scopus Author ID P57189470240

Yulia P. Sych – MD, PhD (Med.), Associated Professor, Department of Endocrinology 1, Institute of Clinical Medicine, I.M. Sechenov First Moscow State Medical University (Sechenov University), Moscow. http://orcid.org/0000-0002-7000-0095

Farida T. Khamzina – MD, PhD (Med.), Associate Professor of the Department of Ultrasound Diagnostics, Kazan State Medical Academy – Branch of Russian Medical Academy of Continuous Professional Education of the Ministry of Healthcare of the Russian Federation; Doctor of ultrasound Diagnostics, Department of Ultrasound Diagnostics, Medical and Sanitary Unit of Kazan Federal University; Associate Professor, Department of Preventive Medicine, Institute of Fundamental Medicine and Biology, Kazan (Volga Region) Federal University, Kazan. https://orcid.org/0000-0002-6053-1466

Correspondence* to Dr Elena P. Fisenko – e-mail: e.fissenko@mail.ru

Assessment of lymphatic drainage areas is a critical task in ultrasound (US) examination of organs and tissues involved in various pathological processes. Superficially located lymph nodes (LNs) are more accessible for US evaluation. The numerous LN changes identified in ultrasound often are challenging for interpretation. The proposed classification provides grading of the detected ultrasound features in superficial LNs into groups, facilitating a risk stratification system for LN malignancy.

Objective. To stratify LN ultrasound features according to the degree of deviation from the normal pattern – from loss of benign features to appearance of signs of malignancy – and to establish a classification of changes in superficially located LN based on US findings.

Results. The classification comprises six levels: normal/unchanged LNs; probably benign LN changes; indeterminate/uncertain LN changes; suspicious LN changes; highly suspicious LN changes; morphologically confirmed malignant LN.

Conclusion. The presented Russian classification for risk stratification of malignancy in superficial LNs will enable a more accurate US assessment of superficial lymph nodes, allowing identification of distinct types of ultrasound structure and selection of suspicious lymph nodes for biopsy.

Keywords: ultrasound; lymph nodes; Node RADS

Conflict of interests. The authors have no conflicts of interest to declare.

Financing. This study had no sponsorship.

Citation: Fisenko E.P., Allahverdieva G.F., Bulanov M.N., Busko E.A., Vetsheva N.N., Vozgoment O.V., Gagonova V.E., Danzanova T.Yu., Zabolotskaya N.V., Katrich A.N., Kostromina E.V., Lepedatu P.I., Nadtochiy A.G., Pankova E.A., Ryabikov A.N., Sencha A.N., Sinyukova G.T., Sych Y.P., Khamzina F.T. Classification of ultrasound features of superficially located lymph nodes. *Ultrasound and Functional Diagnostics.* 2026; 32 (3): 102–120. https://doi.org/10.24835/1607-0771-455 (In Russian)

Received: 25.07.2026. **Accepted for publication:** 06.08.2026. **Published online:** 16.09.2026.